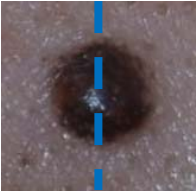






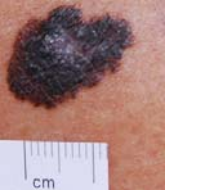




不典型黑痣或惡性黑色素瘤的臨床特徵

ABCDE 自我檢查的方法

大多數的人都有一個或多個的黑痣，可能在身上任何部位的皮膚；身上的痣多為良性的，但有少數可能是異常、出現不典型的變化或是發展為惡性黑色素瘤，尤其是當身上有上百顆痣、或巨大先天性黑素細胞痣(>20 公分)、或超過 10 顆非典型黑痣、或是家族中有人得惡性黑色素瘤時，比一般人得惡性黑色素瘤的機率更高，所以平時定期自我檢查是重要的！我們建議病患可以每隔兩三個月做一次 ABCDE 自我檢查，若原本的黑痣有以下 ABCDE 等外觀上的變化時，應及至皮膚科診所或醫院檢查，以期及早發現及早治療。

	良性痣外觀	惡性痣外觀
<p>A</p> <p>Asymmetry</p> <p>病灶左右不對稱性</p>	 <p>具對稱性</p>	 <p>不具對稱性</p>
<p>B</p> <p>Border</p> <p>邊緣不規則性</p>	 <p>邊緣規則性</p>	 <p>邊緣不規則</p>
<p>C</p> <p>Color</p> <p>顏色不均勻</p>	 <p>顏色均勻</p>	 <p>顏色不均勻</p>
<p>D</p> <p>Diameter</p> <p>腫瘤直徑大於 0.6 公分</p>	 <p>痣小於 0.6 公分</p>	 <p>痣大於 0.6 公分</p>
<p>E</p> <p>Evolution 快速變化； 例如黑痣在短時間內急 速變大、變凸或表面有潰 瘍流血時。</p>	 <p>表面潰瘍</p>	 <p>迅速往外擴散快</p>

ABCDE 簡單五個字母的英文口訣，方便記憶！請隨時應用於身上的痣，若有疑問時，請進一步尋求皮膚科醫師協助。