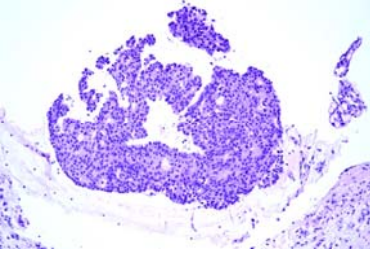


星期	日期	時間	活動	Case of the week
一	02/27			This is a 64 y/o female with one pea-sized round brownish papule with central crust over right lateral eyelid for years
二	02/28		<b>228放假</b>	
三	03/01	08:00-09:00	※ 住診教學 VS 李兆甯 (11B討論室) 【Clerks, PGYs, Rs】	
		13:00-14:00	※ 外賓演講：頭髮遺傳疾病 Prof. John McGrath (3F門診討論室) 【全科人員】	
		14:00-15:00	※ Genodermatosis seminar A case of congenital ichthyosis treated with tofacitinib R2 葉芮苙 / VS 許釗凱 (3F門診討論室) 【全科人員】	
		15:00-16:00	※ 外賓演講：黃水茄化妝品SR-100在皮膚光傷害的應用-從機轉到保養之探討 德英生技 許漢銘教授 (3F門診討論室) 【全科人員】	
四	03/02	08:00-08:30	※ 皮膚外科討論會 R3 林謙 / VS 何英右 (3F門診討論室) 【全科人員】 1. Modified tangential excision of the nail matrix (J Am Acad Dermatol. 2021 Aug;85(2):e73-e74) 2. Tangential Biopsy Thickness versus Lesion Depth in Longitudinal Melanonychia: A Pilot Study (Dermatol Res Pract. 2012;2012:353864)	
		08:30-09:00	※ 期刊討論會 R4 陳麒亘 / VS 楊朝鈞 (3F門診討論室) 【全科人員】 Research Techniques Made Simple: Emerging Imaging Technologies for Noninvasive Optical Biopsy of Human Skin (Journal of Investigative Dermatology (2022) 142, 1243-1252)	
五	03/03	08:00-09:00	※ 住院醫師讀書會: Fitzpatrick 9e Ch. 173 & 175 R1 賴奕慈 (3F門診討論室) 【Rs】	
六	03/04		※ 值班主治醫師查房	
日	03/05			

※ Answer for the last week's case: Squamous cell carcinoma, minimally invasive